

Recommandation pour la Pratique Clinique

G3 - Tumeurs malignes primitives des voies aérodigestives supérieures en excluant le carcinome épidermoïde de type « commun »

La présente Recommandation pour la Pratique Clinique s'appuie d'une part sur une analyse critique de la littérature quand des réponses claires se dégagent ; d'autre part sur un consensus au sein du groupe de travail lorsque la littérature reste imprécise, confuse ou muette sur des questions incontournables. La littérature est majoritairement de niveau de preuve 4 et les **recommandations de grade C** : les exceptions seront seules mentionnées dans la suite du texte (recommandation de grade B ou recommandation par accord professionnel).

Ces recommandations pour la prise en charge diagnostique et thérapeutique ainsi que la surveillance des **cancers des VADS de l'adulte** concernent **4 histologies** :

- **Tumeurs neuroendocrines**
- **Tumeurs épithéliales**
- **Sarcomes**
- **Tumeurs odontogéniques**

(Carcinome épidermoïde exclu).

Ce texte s'attache à employer les **dénominations anatomopathologiques internationales** publiées par l'OMS (rappelées dans le tableau joint en annexe avec les synonymes français et anglais) et les différents types de tumeurs seront présentés en suivant cette classification.

La prise en charge thérapeutique des tumeurs malignes primitives des voies aérodigestives supérieures pourra être optimisée en proposant dès que cela est possible au patient de rejoindre un essai clinique en cours.

Cette **Recommandation pour la Pratique Clinique** comporte :

- Argumentaire bibliographique (97 pages, accessible sur demande auprès du secrétariat de la SFORL)
- Recommandation (32 pages et 1 annexe)
- Fiche de synthèse (8 pages ; aide mémoire accessible sur demande auprès du secrétariat de la SFORL).

Participants

Bureau REFCOR

- Dr P. Aegerter (Méthodologiste
Tumorothèque)
Dr Bertrand BAUJAT (Coordinateur
REFCOR)
Pr René-Jean BENSADOUN (Pilote G4
Glandes salivaires)
Pr Frédéric CHABOLLE (Secrétaire
général SFORL)
- Pr Dominique CHEVALIER (**Pilote G3 VADS**)
Dr Alain COSMIDIS (**Pilote G3 VADS**)
Pr Jean LACAU SAINT GUILY (Pilote G4
Glandes salivaires)
Pr François JANOT (Pilote G1 Sinus)
Pr Émile REYT (Pilote G2 Oreille)
Pr Olivier STERKERS (Pilote G2 Oreille)
Pr Michel ZANARET (Pilote G1 Sinus)

Groupe de Travail « VADS »

- Dr Emmanuel BABIN (Caen, ORL et CCF)
Pr Béatrix BARRY (Paris, ORL et CCF)
Dr Éric BAUDIN (Villejuif, Endocrinologie)
Pr René-Jean BENSADOUN (Poitiers,
Radiothérapie)
Dr Aurore BLÉSIUS (Marseille, Oncologie)
Dr Antoine BRUNA (Reims,
Radiothérapie)
- Pr Dominique CHEVALIER** (Lille, ORL
et CCF)
Dr Alain COSMIDIS (Pierre-Bénite,
ORL et CCF)
Dr Erwan DE MONES DEL PUJOL
(Bordeaux, ORL et CCF)
- Dr Frédérique DUBRULLE (Lille, Imagerie
médicale)
Pr Xavier DUFOUR (Poitiers, ORL et CCF)
Dr Claire FAURE (Grenoble,
Anatomopathologie)
Dr Jean-Claude FERRIE (Poitiers,
Imagerie médicale)
Dr Angélique GIROD (Paris, ORL et CCF)
Dr Franck JÉGOUX (Rennes, ORL et CCF)
Dr Morbize JULIÉRON (Villejuif, ORL et CCF)
Dr François MASSIP (Dijon, ORL et CCF)
Dr Christian RIGHINI (Grenoble, ORL et CCF)
Dr Yves Marie ROBIN (Lille, Anatomopathologie)
Dr Juliette THARIAT (Nice, Radiothérapie)

Groupe de Lecture « VADS »

- Dr Bertrand BAUJAT (Suresnes, ORL et CCF)
Pr Jean-Yves BLAY (Lyon, Oncologie)
Dr Denis BOSSARD (Lyon, Imagerie
médicale)
Pr Frédéric CHABOLLE (Suresnes, ORL et CCF)
Dr Pierre DEMEZ (Liège, ORL et CCF)
Dr Bernadette DESSARD-DIANA (Paris,
Radiothérapie)
Dr Gilles DOLIVET (Vandœuvre les Nancy,
ORL et CCF)
Dr Jérôme FAYETTE (Lyon, Oncologie)
Dr Claire HOUZARD (Pierre-Bénite,
Médecine nucléaire)
Pr Jean LACAU ST GUILY (Paris, ORL et CCF)
Dr Laurent LACCOURREYE (Angers, ORL
et CCF)
- Dr Sylvie LANTUEJOUL (Grenoble,
Anatomopathologie)
Pr Jean-Louis LEFEBVRE (Lille, ORL et CCF)
Dr Marine LEFEVRE (Paris,
Anatomopathologie)
Dr Thierry LESIMPLE (Rennes, Oncologie)
Dr Philippe MAINGON (Dijon, Oncologie)
Pr Olivier MALARD (Nantes, ORL et CCF)
Dr Odile OBERLIN (Villejuif, Oncologie)
Dr Cyril PAGE (Amiens, ORL et CCF)
Dr Jean-Pierre RAME (Caen, ORL et CCF)
Dr François ROCHER (Chalon sur Saône,
Radiothérapie)
Dr Laetitia STEFANI (Pringy, Oncologie)
Dr Sophie TARTAS (Pierre-Bénite, Oncologie)
Dr Michel WASSEF (Paris,
Anatomopathologie)

Organisation : LOB Conseils

Méthode

Le Groupe de Travail s'est appuyé sur le guide d'analyse de la littérature et gradation des recommandations, publié par l'ANAES (janvier 2000), qui permet d'évaluer le niveau de preuve scientifique apporté par un article en fonction de différents critères :

Niveau de preuve scientifique fourni par la littérature	Force des recommandations
Niveau 1 Essais comparatifs randomisés de forte puissance Méta-analyse d'essais comparatifs randomisés Analyse de décision basée sur des études bien menées	Grade A Preuve scientifique établie
Niveau 2 Essais comparatifs randomisés de faible puissance Études comparatives non randomisées bien menées Études de cohorte	Grade B Présomption scientifique
Niveau 3 Études cas-témoins Essais comparatifs avec série historique	Grade C
Niveau 4 Études comparatives comportant des biais importants Études rétrospectives Séries de cas Études épidémiologiques descriptives (transversale, longitudinale)	Faible niveau de preuve scientifique
Toute autre publication (case report, avis d'experts etc.) Aucune publication	Accord professionnel

Nota : Le niveau de preuve scientifique des références citées dans l'argumentaire de cette RPC est majoritairement de niveau 4 : les recommandations qui en sont tirées sont de grade C. Seules les recommandations par accord professionnel ou d'un grade supérieur seront mentionnées dans la suite du texte.

Tumeurs neuroendocrines

Introduction

Les tumeurs neuroendocrines sont des tumeurs rares. Environ 650 cas de carcinomes neuroendocrines localisés à la tête et au cou et/ou sur les voies aérodigestives supérieures ont été publiés dont 500 cas localisés au larynx.

Ces tumeurs comprennent les carcinomes neuroendocrines et les paragangliomes.

Les carcinomes neuroendocrines

1 – Diagnostic

L'âge de découverte est de 60 ans et le sex ratio est de 3:1. Le tabac est le principal facteur de risque associé à ces tumeurs dans 60 % à 100 % des cas.

La localisation la plus fréquente est le larynx sus-glottique (aryténoïde, margelle postérieure, avec un aspect pseudo-angiomateux), mais d'autres localisations sont sporadiquement rapportées en cavité orale, oropharynx, hypopharynx.

La symptomatologie clinique des carcinomes neuroendocrines des voies aérodigestives supérieures (VADS) est non spécifique.

Le diagnostic repose sur la biopsie d'une lésion sous muqueuse. Il doit être évoqué devant toute lésion sus-glottique sous-muqueuse.

Le bilan loco-régional comprend une panendoscopie avec biopsie et un examen tomodensitométrique (TDM) cervical injecté.

Le diagnostic anatomo-pathologique repose sur des critères morphologiques qui orientent vers une différenciation neuroendocrine, associée à une étude immunohistochimique qui confirme la différenciation neuro-endocrine.

Le bilan d'un carcinome neuroendocrine doit déterminer si la tumeur est primitive ou métastatique d'une autre localisation (poumon, la trachée, le tube digestif).

Les carcinomes neuroendocrines des VADS métastasent dans 90 % des cas et principalement au foie, aux poumons, à l'os et au cerveau.

Le bilan d'extension est large avec obligatoirement une TDM thoraco-abdominale et cérébrale et un TEP-FDG (recommandation de grade C).

Des investigations biologiques sont nécessaires : LDH, ASAT, ALAT, phosphatases alcalines, albuminémie, natrémie, dosage de la calcitonine.

2 – Classification et facteurs pronostiques

2 – 1 Classification

La classification a été définie par l'OMS en 1991.

Elle différencie 4 groupes :

1 – Tumeur carcinoïde typique (grade I)

Synonymes : carcinome neuroendocrine bien différencié, carcinoïde mature, Merkel différencié

2 – Tumeur carcinoïde atypique (grade II)

Synonymes : carcinome neuroendocrine moyennement différencié, tumeur carcinoïde maligne, carcinome neuroendocrine à larges cellules

3 – Carcinome neuroendocrine à petites cellules (grade III)

Synonymes : carcinome neuroendocrine peu différencié à petites cellules, petites cellules rondes, ovales ou fusiforme, Merkel peu différencié, cancers à petites cellules (CPC)

4 - Carcinomes neuroendocrines à petites cellules composites.

Synonyme : neuroendocrine plus épidermoïde ou adénocarcinome

2 – 2 Facteurs pronostiques

Le pronostic est corrélé au diagnostic histopathologique avec par ordre décroissant :

- les tumeurs carcinoïdes typiques qui récidivent localement tardivement jusqu'à 10 ans
- les tumeurs carcinoïdes atypiques, les plus fréquents avec une survie à 48 % à 5 ans et 10 % à 10 ans
- les carcinomes neuroendocrines à petites cellules avec une survie de 16 % à 2 ans et 5 % à 5 ans. Le facteur pronostique le plus important est le caractère limité ou disséminé de la maladie.

Le pronostic des carcinomes neuroendocrines à petites cellules composites est lié au contingent neuroendocrine.

3 – Traitement

Le traitement est fonction de la classification OMS des carcinomes neuroendocrines.

Le traitement des tumeurs carcinoïdes typiques relève de la chirurgie, conservatrice chaque fois que possible. Ils sont radio et chimio résistants. L'analyse de la littérature ne permet pas d'affirmer l'intérêt de l'évidement ganglionnaire, mais Baugh cite 20 % de récurrence ganglionnaire pour ce type de tumeur. Un consensus professionnel est acté pour réaliser cet évidement.

Le traitement des tumeurs carcinoïdes atypiques relève de la chirurgie sur la lésion et les aires ganglionnaires. Les métastases cutanées douloureuses doivent faire l'objet d'un traitement chirurgical, des survies prolongées ayant été observées après l'ablation de celles-ci. Il n'y a pas de consensus professionnel sur les indications et les modalités de la radiothérapie post-opératoire en l'absence des critères anatomopathologiques de gravité (embolies vasculaires et/ou péri-nerveux, rupture capsulaire, exérèse R1).

Le traitement des carcinomes neuroendocrines à petites cellules ne relève pas habituellement pas de la chirurgie (sauf les tumeurs classées T1N0M0) en raison de leur fort potentiel métastatique. La radiochimiothérapie est le traitement de référence dans les stades localisés. La chimiothérapie (Vépéside et Cisplatine) est le traitement le plus important étant donné le potentiel hautement métastatique. L'association CPT11 (irinocétan hydrochlorid) et cisplatine augmenterait la survie.

L'irradiation prophylactique cérébrale est sujette à discussion. Pour la localisation laryngée, le taux de métastases cérébrales serait de 8 % et ne justifierait pas d'irradiation prophylactique. Il n'existe pas de consensus professionnel sur cette indication d'irradiation prophylactique.

Le traitement des carcinomes neuroendocrines à petites cellules composites ne relève pas habituellement de la chirurgie (sauf les tumeurs classées T1N0M0) en raison de leur fort potentiel métastatique. Le traitement est le même que pour les formes à petites cellules. La place du protocole TPF (taxotère/platine/5-fluoro-uracile), comme des autres molécules, reste à définir.

4 – Modalités de surveillance

Les modalités de surveillance s'appuient sur les recommandations éditées par la Société Française d'ORL sur la surveillance post-thérapeutique des cancers des VADS : le premier bilan doit être réalisé 4 à 8 semaines après la fin du traitement et doit comporter un examen clinique complet et précis ainsi qu'une nasofibroscopie. Une endoscopie et un bilan imagerie ne

sont nécessaires qu'en présence d'un doute clinique. Pour les carcinomes neuroendocrines à petites cellules, un carcinome métachrone d'un autre type est observé dans un tiers des cas. L'utilisation d'un TEP-FDG peut se discuter.

5 – Perspectives de recherche

Les perspectives de recherche s'appuient sur les progrès des techniques d'irradiation, des nouvelles drogues de chimiothérapie (ex : CPT11), et des thérapies ciblées.

Des marqueurs tumoraux sont à l'étude tels la p53.

Les paragangliomes malins

Pour des raisons de cohérence, ces tumeurs seront traitées dans ce chapitre même si elles ne font pas, à proprement parler, partie des VADS.

Synonymes : tumeur glomique maligne, chémodectome malin, tumeur maligne du glomus (ou du corpuscule) carotidien

Les tumeurs malignes du glomus tympano-jugulaire sont traitées dans les recommandations « tumeurs rares de l'oreille ».

1 – Diagnostic

Les paragangliomes malins de la tête et du cou sont extrêmement rares. La moyenne d'âge au diagnostic est de 45 ans. La découverte d'un paragangliome cervico-facial nécessite la recherche d'une autre localisation et la réalisation d'une enquête familiale.

La localisation la plus fréquente est celle de la bifurcation carotidienne.

La symptomatologie n'est pas spécifique avec une masse cervicale de croissance lente et indolore. Les formes laryngées se présentent comme une masse bleutée sous-muqueuse sus-glottique dans 80 % des cas.

Les paragangliomes sont parfois associés à des pathologies génétiques multi-systémiques (maladie de Von Hippel-Lindeau, néoplasie endocrine multiple de type 2 et neurofibromatose de type 1).

Dans les formes cervicales, le bilan locorégional comprend une TDM et une IRM cervicales ainsi qu'une artériographie des troncs supra aortiques avec la réalisation systématique d'un test d'occlusion de la carotide interne pour évaluer la perméabilité du polygone de Willis.

Dans les localisations laryngées, la laryngoscopie en suspension peut être proposée, mais la biopsie doit être mûrement réfléchiée en raison de son risque hémorragique.

L'examen anatomo-pathologique est peu contributif au diagnostic de malignité qui est porté le plus souvent à posteriori devant l'apparition d'une récurrence, ou de métastases ganglionnaires ou viscérales.

Le bilan d'extension à distance comprend une scintigraphie à l'iode 123-métaiodobenzylguanidine (mIBG) ou à la 111-In-pentétréotide (Octreoscan®), à la recherche d'autres localisations.

2 – Facteurs pronostiques

Les paragangliomes malins représentent 2 à 19 % des paragangliomes et la présence de métastases est le principal facteur pronostique. Dans les formes malignes, des métastases ganglionnaires sont observées dans 68 % des cas et des métastases à distances dans 31 % des cas (poumon, os, foie, etc.). D'une façon générale, ces tumeurs ont une croissance très lente et les métastases peuvent apparaître très tardivement (20 ans). La survie à 5 ans est de 59 %.

3 – Traitement

Le traitement des paragangliomes malins laryngés relève le plus souvent d'une laryngectomie supra-glottique sans évidement ganglionnaire. Une embolisation pré-opératoire peut-être réalisée.

Le traitement des paragangliomes malins cervicaux relève de la chirurgie avec l'aide éventuelle des chirurgiens vasculaires. L'embolisation pré-opératoire est controversée.

L'évidement ganglionnaire systématique est discuté.

La radiothérapie post-opératoire est justifiée pour ces formes malignes. Elle allongerait la survie de 12 à 45 mois.

En première intention, le diagnostic de malignité n'étant habituellement pas porté, l'indication de radiothérapie post-opératoire n'est pas posée.

Pour les patients âgés ou inopérables, le traitement comprend soit une radiothérapie, soit une surveillance armée étant donné la lenteur d'évolution.

En particulier, les formes à extension basi-crânienne sont préférentiellement traitées par radiothérapie conformationnelle exclusive.

4 – Modalités de surveillance

Les modalités de surveillance sont identiques aux carcinomes neuroendocrines.

5 – Perspectives de recherche

Les perspectives de recherche s'appuient sur l'immunohistochimie, la cytogénétique permettant l'identification des formes malignes, et les inhibiteurs de l'angiogénèse.

Tumeurs épithéliales malignes

Introduction

Il existe 9 types de tumeurs épithéliales rares, leurs différentes dénominations peuvent prêter à confusion. Il est donc recommandé d'utiliser la dénomination OMS française (et anglaise) pour éviter toute confusion (Annexe Tableau OMS).

Le diagnostic des variants des carcinomes épidermoïdes « communs » (CEC) est parfois difficile. En effet, ces sous-types histologiques peuvent être associés à des carcinomes épidermoïdes « communs ». Ils peuvent être difficiles à diagnostiquer sur de simples biopsies (exemple : carcinomes papillaires). Il est donc impératif avant de prendre une décision thérapeutique de faire des biopsies multiples et profondes voire de faire une exérèse de la tumeur afin de confirmer le diagnostic histologique.

En cas d'association à un CEC, ces sous-types histologiques peuvent modifier la prise en charge et le pronostic (exemple : carcinome verruqueux, carcinome à cellules fusiformes).

En dehors des facteurs de risques habituels (tabac, alcool), l'imputabilité du virus papilloma humain (HPV) est de plus en plus évoquée pour certains de ces sous-types histologiques.

Le carcinome verruqueux (CV)

Verrucous carcinoma

Synonyme : tumeur d'Ackerman (Annexe Tableau OMS)

Le carcinome verruqueux (CV) représente 0,6 % des CE. Ils se caractérisent par un aspect clinique exophytique souvent blanchâtre. Les CV peuvent être localisés au niveau de la cavité buccale et du larynx. Le tabac est le premier facteur étiologique.

1 – Diagnostic

1 – 1 Bilan locorégional

Les carcinomes verruqueux sont des tumeurs à croissance lente, responsables d'une destruction locale. La présence de ganglions témoins est fréquente mais il s'agit le plus souvent d'une hyperplasie lymphoïde réactionnelle. Ces tumeurs ne métastasent pas sauf s'il s'agit de formes dites hybrides, comportant un contingent de CEC. Ces formes hybrides représentent 8 à 10 % des cas et s'associent à des formes avancées ou métastatiques.

Un bilan endoscopique sous anesthésie générale et un bilan radiologique cervico-facial par TDM sont nécessaires pour prendre une décision thérapeutique (recommandation par accord professionnel).

2 – 2 Diagnostic anatomopathologique

Les carcinomes verruqueux se caractérisent essentiellement par des modifications architecturales de l'épithélium malpighien. Celui-ci présente un épaississement très marqué, accru par une ortho et parakératose intense. Le diagnostic différentiel est dominé par les hyperplasies épithéliales bénignes et les carcinomes épidermoïdes exophytiques.

2 – Classification et facteurs pronostiques

Les carcinomes verruqueux purs n'ont qu'une agressivité locale. Les formes hybrides sont plus agressives et rejoignent le pronostic des CEC et doivent donc être prises en charge de la même façon. Le pronostic des carcinomes verruqueux purs est beaucoup plus favorable que celui des CEC (niveau de preuve 1). Les carcinomes verruqueux sont parfois difficiles à différencier de tumeurs bénignes verruqueuses. Il est donc impératif avant de prendre une décision thérapeutique de faire des biopsies multiples et profondes voire faire l'exérèse de la tumeur afin de confirmer le diagnostic histologique (recommandation de grade A).

3 – Traitement

3 – 1 Place de la chirurgie / critères d'opérabilité

Le traitement chirurgical local est classiquement le traitement de choix des carcinomes verruqueux.

Seules les formes hybrides nécessitent un curage ganglionnaire. Un traitement des aires ganglionnaires doit être discuté dans un deuxième temps s'il existe un contingent épidermoïde invasif associé sur l'analyse histologique complète de la lésion primitive.

3 – 2 Modalités d'irradiation

Pour certains auteurs, le carcinome verruqueux a une radiosensibilité équivalente aux CEC. La radiothérapie est donc une alternative possible à la chirurgie (recommandation de grade B).

La radiothérapie adjuvante n'est pas indiquée en cas d'exérèse chirurgicale complète (recommandation par accord professionnel). Elle peut se discuter en cas de critères histopronostiques défavorables sur la tumeur et/ou les ganglions.

La radiothérapie donne des résultats équivalents à la chirurgie pour les tumeurs inextirpables.

3 – 3 Place de la chimiothérapie

Le nombre d'études est faible, cependant les résultats de la chimiothérapie, notamment par methotrexate (autres molécules, modalités d'administration à préciser), sont très encourageants.

3 – 4 Stratégies thérapeutiques

Nous ne disposons pas de données suffisantes en l'état actuel de la recherche pour donner des recommandations précises de traitement :

- Le traitement des tumeurs T1 ou T2 est avant tout l'exérèse chirurgicale
- Pour les tumeurs T3 ou T4 et/ou dont l'exérèse impose une chirurgie mutilante, la radiothérapie peut être proposée, ± chimiothérapie (concomitante ou d'induction)

4 – Modalités de surveillance

Les carcinomes verruqueux purs n'ont pas de potentiel métastatique. La surveillance doit principalement se concentrer sur la recherche de récurrences locales relativement fréquentes.

Le carcinome cuniculatum (CC)

Carcinoma cuniculatum

Synonyme : epithelioma cuniculatum (Annexe Tableau OMS)

Le carcinome cuniculatum (CC) a des similitudes cliniques et histologiques avec le carcinome verruqueux. Sa fréquence exacte ne peut être estimée. Les localisations rapportées sont la cavité buccale, exceptionnellement dans le larynx ou la muqueuse sinusienne. Il existe une prédominance masculine, l'âge moyen de survenue est 50 ans. Le tabac et l'alcool sont des facteurs de risque inconstamment associés.

1 – Diagnostic

1 – 1 Bilan locorégional

Le CC est lentement évolutif, cliniquement souvent exophytique et surinfecté, parfois sous-muqueux. Les adénopathies cervicales sont exceptionnelles. Les localisations endo-buccales, gingivales ou palatines, sont souvent associées à une lyse osseuse en regard.

Un bilan endoscopique sous anesthésie générale et un bilan radiologique cervico-facial par TDM +/- dencan et/ou IRM sont nécessaires pour prendre une décision thérapeutique (recommandation par accord professionnel).

2 – 2 Diagnostic anatomopathologique

Le diagnostic du CC est difficile et nécessite l'inclusion et l'analyse de la totalité de la tumeur, ainsi que sa jonction avec l'épithélium normal voisin car il y a peu d'atypies et la tumeur mime souvent l'épithélium normal. La description histologique est identique à celle du carcinome verruqueux. De la même façon, on devra attentivement rechercher un CMC associé ; la présence d'un CMC modifie le pronostic car il peut être à l'origine de métastases ganglionnaires et/ou à distance.

2 – 3 Bilan d'extension à distance

Le CC pur est une tumeur à malignité locale ; en conséquence, un bilan d'extension à distance n'est pas nécessaire.

2 – Classification et facteurs pronostiques

Le pronostic du CC est bon. En effet, tous les cas rapportés dans la littérature ont guéri sans récurrence locale avec un recul moyen de 48 mois.

3 – Traitement

3 – 1 Place de la chirurgie / critères d'opérabilité

La chirurgie est le traitement du CC. Le curage systématique n'est probablement pas nécessaire (recommandation par accord professionnel).

3 – 2 Modalités d'irradiation

La place de la radiothérapie dans le traitement du CC est incertaine. Plusieurs auteurs rapportent des observations de patients opérés de tumeurs avec chirurgie complète avec envahissement osseux massif sans traitement complémentaire qui sont guéris avec un recul important. Cependant il a été rapporté un cas de CC avec envahissement osseux guéri par radiothérapie exclusive. La radiothérapie pourrait être discutée en traitement exclusif dans des tumeurs avec envahissement osseux nécessitant une chirurgie lourde. L'inconvénient majeur étant de fait l'absence d'étude histologique exhaustive.

3 – 3 Place de la chimiothérapie

Il n'y a pas de données dans la littérature permettant d'évaluer l'intérêt de la chimiothérapie pour ces tumeurs.

3 – 4 Stratégies thérapeutiques

Il est difficile dans l'état actuel de nos connaissances de donner des indications de traitement de ces tumeurs :

- La chirurgie est souvent nécessaire pour permettre le diagnostic histologique. La radiothérapie complémentaire ne semble pas utile même dans les cas d'envahissement osseux.
- La radiothérapie exclusive est une alternative à discuter même dans les formes évoluées localement.

4 – Modalités de surveillance

Elle est exclusivement clinique.

5 – Perspectives de recherche

Le carcinome cuniculatum est-il une variante du carcinome verruqueux pur ?

Le carcinome épidermoïde basaloïde (CEB)

Basaloid squamous cell carcinoma

Synonymes : carcinome basaloïde squameux, carcinome basaloïde, carcinome adénoïde kystique-like (Annexe Tableau OMS)

Le CEB représente ≥ 2 % des carcinomes épidermoïdes. Son incidence est probablement sous-estimée. Il est diagnostiqué préférentiellement chez l'homme après 60 ans. Il a été évoqué une association avec le papilloma virus humain (HPV). Les localisations les plus fréquentes sont l'oropharynx, la cavité buccale, l'hypopharynx et l'épipharynx.

1 – Diagnostic

1 – 1 Bilan locorégional

Le bilan comporte une panendoscopie, un scanner injecté cervico-thoracique. Une IRM est également recommandée en cas de localisation au niveau de l'oropharynx et de la cavité buccale.

1 – 2 Diagnostic anatomopathologique

Ce sont des tumeurs composites comportant dans des proportions variables un contingent malpighien conventionnel (invasif et/ou *in situ*) et un contingent basaloïde, représentant au minimum 10 % du volume tumoral et fait de massifs pleins composés de cellules basaloïdes avec disposition palissadique périphérique. Le contingent basaloïde se compose de cellules basophiles petites à moyennes au cytoplasme peu abondant, au noyau sombre hyperchromatique sans nucléole avec activité mitotique intense.

L'immunohistochimie fait partie intégrante du diagnostic notamment pour éliminer les diagnostics différentiels principaux: carcinomes neuroendocrines, carcinomes adénoïdes kystiques et les CE peu différenciés.

1 – 3 Bilan d'extension à distance

Compte tenu de la fréquence des métastases (15-40 %), une recherche de métastases à distance par un scanner thoracique ainsi qu'une TEP ou un scanner corps entier (selon disponibilité des examens) doivent être systématiques lors du bilan initial.

2 – Classification et facteurs pronostiques

La présence à elle seule d'un contingent basaloïde est classiquement associée à un pronostic péjoratif bien que sujet à controverse, d'autant que le stade est le plus souvent avancé au moment du diagnostic. Dans bon nombre de cas, on assiste à une évolution métastatique à distance responsable du décès des patients mais le contrôle locorégional est au moins similaire à celui des CEC.

Les autres facteurs histopronostiques sont ceux des CEC.

3 – Traitement

3 – 1 Place de la chirurgie / critères d'opérabilité

Les indications de traitement chirurgical par site sont identiques à celles des carcinomes épidermoïdes « communs ». Le traitement des aires ganglionnaires doit être systématique. Celui-ci est adapté au site de la lésion primitive et au statut ganglionnaire clinique.

En cas d'indication de chirurgie mutilante, on privilégiera un traitement conservateur (radiothérapie, chimiothérapie) compte tenu de la fréquence des métastases à distance et de la relative bonne radio-chimiosensibilité du CEB.

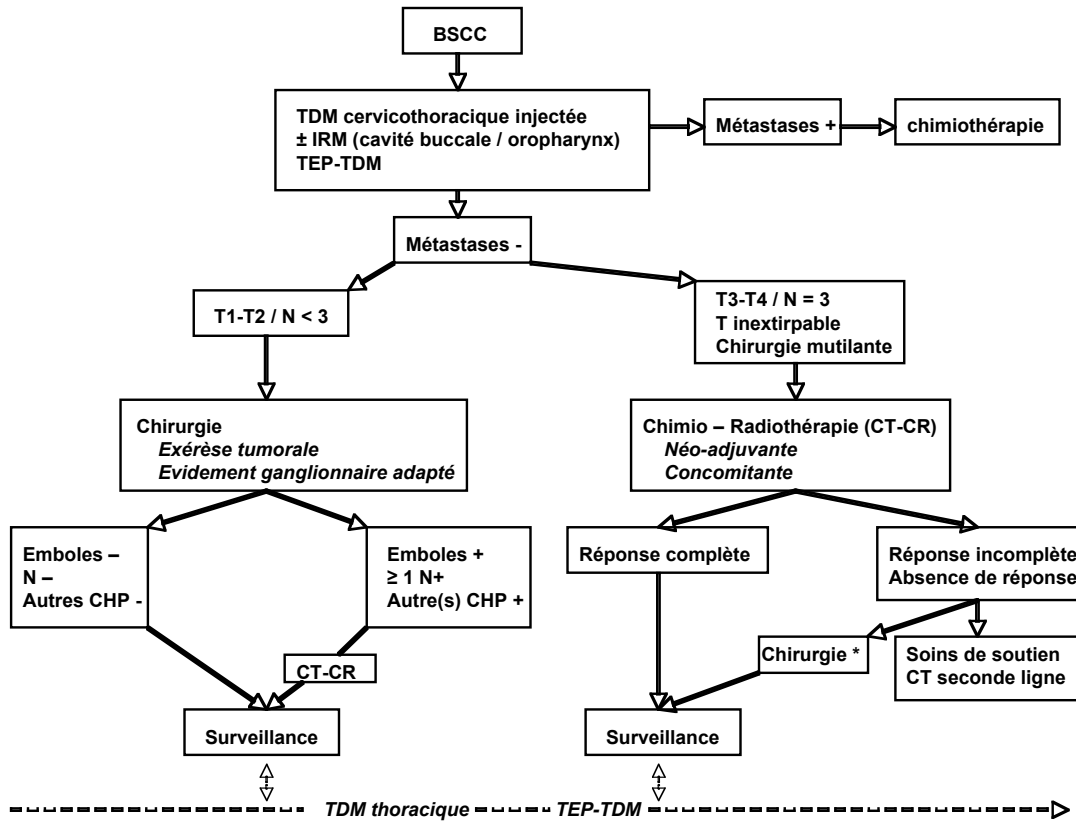
3 – 2 Modalités d'irradiation

La radiochimiothérapie post-opératoire a probablement une plus large place dans le traitement des CEB que dans les CEC. En cas de non opérabilité (terrain ou/et tumeur), on propose une radiochimiothérapie concomitante.

3 – 3 Place de la chimiothérapie

Dans les tumeurs localement évoluées, on peut proposer soit une chimiothérapie d'induction soit une radiochimiothérapie. Les protocoles de chimiothérapie ne sont pas différents de ceux proposés pour les CEC.

3 – 4 Stratégies thérapeutiques



Légende : CHP : critères histopronostiques, CT : chimiothérapie, CT-CR : chimioradiothérapie

4 – Modalités de surveillance

Une surveillance clinique et par scanner thoracique est indiquée une à deux fois par an compte tenu du taux de métastases et du site préférentiel pulmonaire. La TEP-FDG est indiquée en fonction des signes cliniques (recommandation par accord professionnel).

5 – Perspectives de recherche

Évaluation de l'incidence réelle du CEB.

Critères histopronostiques spécifiques liés au CEB (pourcentage et degré de différenciation du contingent épidermoïde).

Imputabilité de l'HPV.

Le carcinome épidermoïde papillaire (CEP)

Papillary squamous cell carcinoma

Le carcinome épidermoïde papillaire (CEP) des VADS représente moins de 0,1 % de l'ensemble des CE des VADS. Les caractéristiques épidémiologiques (sexe, âge) et toxicologiques (tabac, alcool) ne sont pas différentes des CEC.

1 – Diagnostic

1 – 1 Bilan locorégional

Le bilan comporte une panendoscopie et un scanner injecté ± IRM selon la localisation (cavité buccale) (recommandation par accord professionnel).

1 – 2 Diagnostic anatomopathologique

Les CEP ont pour caractéristiques essentielles une architecture papillaire prédominante par définition. En l'absence de composante invasive, la lésion sera reclassée en hyperplasie papillaire atypique ou carcinome papillaire *in situ*.

1 – 3 Bilan d'extension à distance

Il n'est pas différent de celui des CEC.

Il doit comprendre une TDM injectée cervico-thoracique. Compte tenu du faible taux de métastases à distance (<10 %), la réalisation d'autres examens ne paraît pas nécessaire (même pour les stades localement évolués (III/IV) (recommandation par accord professionnel).

2 – Classification et facteurs pronostiques

Le meilleur pronostic classiquement associé aux CEP est controversé et semble corrélé à l'importance de la composante papillaire exophytique et à un contingent invasif minimal (niveau de preuve 3).

3 – Traitement

3 – 1 Place de la chirurgie / critères d'opérabilité

Le traitement de choix est la chirurgie. Les indications de traitement par site sont identiques à celles des CEC. En cas de tumeur de petite taille (T1-T2), le traitement des aires ganglionnaires en cas de N0 clinique et radiologique n'est pas nécessaire, alors qu'il doit être systématique en cas de tumeur localement évoluée (T3-T4), (niveau 3). S'il existe une ou plusieurs adénopathies cervicales, le type d'évidement ganglionnaire doit être adapté au statut ganglionnaire (recommandation par accord professionnel).

3 – 2 Modalités d'irradiation

La radiosensibilité étant rapportée comme équivalente à celle des CEC, les indications de radiothérapie exclusive ou post-opératoire et de chimiothérapie adjuvante sont identiques (recommandation par accord professionnel).

3 – 3 Place de la chimiothérapie

Les données de la littérature concernant la chimiothérapie en cas de CEP sont rares. Dans les tumeurs localement évoluées non extirpables ou extirpables au prix d'une importante mutilation, il semble licite de proposer soit une chimiothérapie d'induction soit une radiochimiothérapie (recommandation par accord professionnel).

3 – 4 Stratégies thérapeutiques

En cas de tumeur T1-T2 / N0 : chirurgie de la tumeur sans traitement des aires ganglionnaires, radiothérapie post-opératoire en fonction des données histopathologiques définitives de la pièce opératoire. Les données de la littérature ne permettent pas de dire si, selon l'épaisseur d'infiltration de la tumeur, il faut compléter le traitement par un curage ganglionnaire ou une radiothérapie post-opératoire.

En cas de tumeur T3-T4 (larynx exclu), quel que soit le statut N : chirurgie de la tumeur et des aires ganglionnaires. Radiothérapie post-opératoire en fonction des données histopathologiques définitives de la pièce opératoire et des ganglions.

En cas de tumeur laryngée, un protocole de préservation laryngée peut être proposé.

4 – Modalités de surveillance

En cas de tumeur T1-T2, compte tenu du très faible risque de métastase ganglionnaire et à distance, une surveillance clinique simple paraît suffisante (recommandation par accord professionnel).

En cas de tumeur localement avancée T3-T4, la surveillance est identique à celle des carcinomes épidermoïdes classiques.

5 – Perspectives de recherche

Évaluation de l'influence du contingent papillaire/épaisseur de l'infiltration dans le pronostic.

Évaluer le rôle des HPV dans la carcinogénèse de ce type de carcinome.

Étude cas-témoins sur la réponse au traitement en fonction du stade évolutif en comparaison avec les carcinomes épidermoïdes.

Le carcinome à cellules fusiformes (CF)

Spindle cell carcinoma.

Synonymes : carcinome sarcomatoïde, carcinosarcome, pseudosarcome (Annexe Tableau OMS)

Le carcinome à cellules fusiformes représente 3 % des CE. La survenue est généralement assez tardive au-delà de la 6ème décade avec un sex ratio de 5 :1 pour les hommes.

Le rôle du tabac et de l'alcool est démontré.

1 – Diagnostic

La tumeur est généralement exophytique et d'aspect polypoïde ou végétante. Souvent ulcérée en surface, elle peut s'infecter et se présenter comme une masse purulente ou un abcès.

1 – 1 Bilan locorégional

Un bilan endoscopique sous anesthésie générale et un bilan radiologique cervico-facial par TDM sont nécessaires (recommandation par accord professionnel).

1 – 2 Diagnostic anatomopathologique

Il s'agit d'une prolifération tumorale épithéliale présentant les caractères morphologiques architecturaux et cytologiques d'un sarcome :

- Architecture en faisceaux plus ou moins enchevêtrés
- Cellules oblongues au noyau central allongé, parfois ovoïdes et moins étalées
- Il faut rechercher l'association à un contingent malpighien *in situ* ou invasif, en particulier en surface avec zone de transition plus ou moins identifiable vers une composante fusiforme, qui permet d'affirmer le diagnostic. Au moindre doute diagnostique, il convient de réaliser une étude immunohistochimique. Le diagnostic différentiel est dominé par les sarcomes.

1 – 3 Bilan d'extension à distance

Compte tenu du taux de métastases élevé, on doit proposer une TDM cervico-thoracique lors du bilan initial, voire la réalisation d'une TEP-FDG.

2 – Classification et facteurs pronostiques

La survie après exérèse chirurgicale complète des formes polypoïdes précoces laryngées (T1-T2) peut atteindre 80 % à 5 ans. En dehors de ces critères, le CF est réputé de pronostic péjoratif. La localisation à l'oropharynx et/ou la cavité buccale est associée à un mauvais pronostic avec 70 % de récurrences locales, 30 % de métastases et une survie à 1 an de 37 % et à 3 ans de 28 %.

3 – Traitement

3 – 1 Place de la chirurgie / critères d'opérabilité

La chirurgie suivie de radiothérapie semble être le traitement de choix.

Les tumeurs de petite taille, polypoïdes, du larynx peuvent être traitées par chirurgie exclusive ou chirurgie suivie de radiothérapie (RTE) (recommandation par accord professionnel) ou RTE exclusive. Le CF du larynx et de l'hypopharynx a le même comportement après chirurgie que les CEC. Une radiothérapie post-opératoire doit être discutée, en dehors des formes strictement T1 laryngées polypoïdes.

Pour les tumeurs de la cavité buccale ou de l'oropharynx, même de petite taille (T1 ou T2), une radiothérapie (\pm chimiothérapie) post-opératoire peut être discutée compte tenu du risque élevé de récurrence locale (recommandation par accord professionnel). Les tumeurs volumineuses (T3 ou T4, N+) devraient bénéficier d'une chirurgie puis radio-chimiothérapie compte tenu du risque de récurrence local élevé (recommandation par accord professionnel). Les tumeurs inextirpables peuvent bénéficier d'une association radio-chimiothérapique.

3 – 2 Modalités d'irradiation

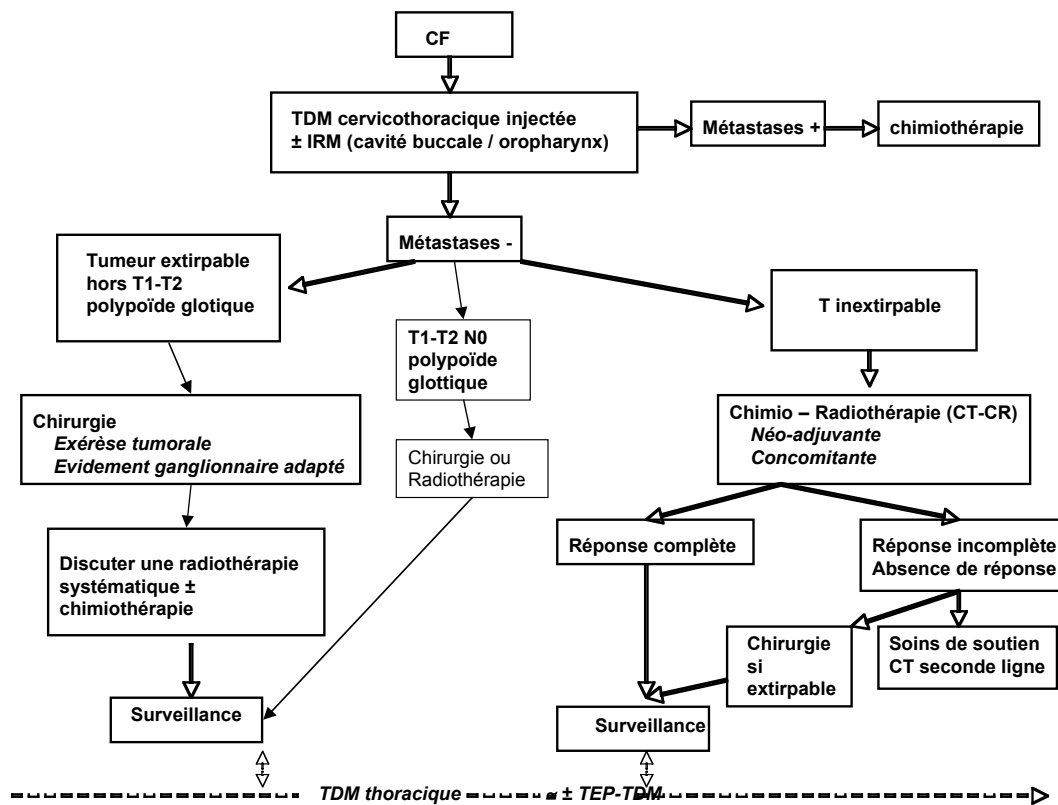
La radiosensibilité semble faible. Néanmoins, il semble que les taux de réponse soient similaires à celles des CEC pour les CF T1-T2 du larynx glottique.

Les autres indications d'irradiation exclusive sont réservées aux formes inextirpables et doivent si possible associer une chimiothérapie.

3 – 3 Place de la chimiothérapie

Sa place a été testée de façon limitée dans des cas cliniques. Ses indications doivent être celles des CEC en concomitant ou induction (recommandation par accord professionnel).

3 – 4 Stratégies thérapeutiques



4 – Modalités de surveillance

Elle est identique à celle des autres cancers des VADS. Compte tenu du taux de métastases pour les formes localisées à la cavité buccale et à l'oropharynx, une TEP-FDG peut être proposée (recommandation par accord professionnel).

5 – Perspectives de recherche

Des études cas-témoin devraient être entreprises pour valider la radiocurabilité et la place de la radiothérapie exclusive des CF laryngés glottiques T1-T2 et pour tester la place de la radiothérapie adjuvante.

La place de la chimiothérapie est à évaluer compte tenu des taux de récives et de métastases.

Carcinome épidermoïde acantholytique (CEA)

Acantholytic squamous cell carcinoma

Synonymes : carcinome malpighien acantholytique, carcinome malpighien adénoïde, pseudoglandulaire, angiosarcomalike, adénoïde pseudovasculaire (Annexe Tableau OMS)

Le CEA est une variante très rare du carcinome épidermoïde des voies aérodigestives supérieures (VADS). La localisation la plus fréquente est la lèvre rouge (versant muqueux) avec de rares cas décrits dans la cavité buccale. Aucun facteur étiologique n'a été identifié.

1- Diagnostic

1 – 1 Bilan locorégional

Un bilan endoscopique sous anesthésie générale est indiqué pour les tumeurs de localisation muqueuse extra-labiale et pour les tumeurs de la lèvre survenant dans un contexte alcoolotabagique (recommandation par accord professionnel). La présence de métastases ganglionnaires cervicales en cas de CEA muqueux est fréquente (83 %) et justifie donc un

bilan radiologique cervico-facial par tomodensitométrie (TDM). En revanche, cette recherche n'est pas justifiée pour les tumeurs labiales.

1 – 2 Diagnostic anatomopathologique

Le CEA se caractérise par une acantholyse inter-épinoïde conduisant à une dislocation des massifs tumoraux par élargissement des espaces inter-cellulaires. Cette composante acantholytique s'associe en règle à un contingent épidermoïde classique plus volontiers retrouvé à distance de la surface.

1 – 3 Bilan d'extension à distance

Même les tumeurs muqueuses extra-labiales ont une malignité essentiellement locorégionale et les métastases à distance sont rares. Il n'y a pas de nécessité de bilan d'extension à distance en l'absence de signe d'appel.

2 – Classification et facteurs pronostiques

Le pronostic du CEA est controversé. Pour quelques auteurs, il est similaire au CEC. Pour d'autres, les localisations muqueuses extra-labiales ont un pronostic plus péjoratif. Les CEA de la lèvre sont de bon pronostic et doivent être considérés à part dans la prise en charge et le traitement des CEA.

3 – Traitement

3 – 1 Place de la chirurgie / critères d'opérabilité

La chirurgie est le traitement de référence des CEA. Dans la littérature, tous les patients bénéficient d'une exérèse chirurgicale de leur tumeur parfois après chimiothérapie première ± radiothérapie post-opératoire. Les localisations labiales ne bénéficient pas d'un curage ganglionnaire, mais celui-ci semble être indispensable pour les localisations muqueuses extra-labiales (recommandation par accord professionnel).

3 – 2 Modalités d'irradiation

L'utilisation inconstante de la radiothérapie dans les tumeurs de localisation muqueuse extra-labiale ne permet pas de se prononcer sur ces indications. Pour les tumeurs des lèvres, la curiethérapie peut être proposée.

3 – 3 Place de la chimiothérapie

Il n'y a pas de données dans la littérature permettant d'évaluer l'intérêt de la chimiothérapie sur ces tumeurs.

3 – 4 Stratégies thérapeutiques

Les données de la littérature sont insuffisantes pour juger du traitement adéquat de ces tumeurs. Les tumeurs de localisation labiale peuvent bénéficier d'une chirurgie d'exérèse exclusive sans curage ganglionnaire. Les tumeurs de localisation muqueuses extra-labiales nécessitent des traitements associant chirurgie puis radiothérapie. La place de la chimiothérapie reste à évaluer.

4 – Modalités de surveillance

La surveillance est essentiellement clinique. Elle doit être rapprochée pour les tumeurs de localisation muqueuses extra-labiales car les récurrences locorégionales sont fréquentes.

5 – Perspectives de recherche

Évaluation des complexes d'adhésion.

LE CARCINOME ADENOSQUAMEUX (CAS)

Adenosquamous carcinoma

Moins d'une centaine de cas ont été décrits. Initialement comparé aux tumeurs muco-épidermoïdes, le CAS comporte à la fois des contingents glandulaires et malpighiens. La localisation la plus fréquente est le larynx. La deuxième localisation est la cavité buccale. La présentation clinique du CAS est non spécifique. Sa fréquence est 2 à 4 fois plus élevée chez l'homme que chez la femme. L'âge de survenue est compris entre la sixième et la septième décennie. Les facteurs de risque tels que l'alcool et le tabac sont souvent retrouvés.

1 – Diagnostic

1 – 1 Bilan locorégional

Le CAS est souvent diagnostiqué à un stade tardif avec des métastases ganglionnaires fréquentes (66 à 75 %). Les formes multifocales d'emblée ne sont pas rares (20 % des cas).

Un bilan endoscopique sous anesthésie générale et un bilan radiologique cervico-facial par TDM sont nécessaires (recommandation par accord professionnel).

1 – 2 Diagnostic anatomopathologique

Le CAS associe un contingent malpighien classique (invasif et/ou in-situ) à des foyers d'adénocarcinome. Ces deux composantes sont plus volontiers distinctes, le contingent glandulaire étant souvent retrouvé en profondeur de la tumeur. Pour la plupart des auteurs, le diagnostic histologique ne peut se faire sur de petites biopsies et nécessite l'exérèse de la totalité de la tumeur permettant son étude histologique exhaustive notamment en profondeur.

1 – 3 Bilan d'extension à distance

Les métastases viscérales, le plus souvent pulmonaires sont fréquentes (20 %). Il est nécessaire de compléter le bilan locorégional par un scanner thoracique.

2 – Classification et facteurs pronostiques

Le CAS est de très mauvais pronostic d'autant que le diagnostic est souvent tardif (stade III ou IV pour 76 % des patients dans la littérature). Le taux de récurrence locale augmente avec le stade (33 versus 55 % entre stade I, II et III, IV).

Les cas colligés dans la littérature font état d'une survie moyenne de deux ans, quelles que soient les modalités thérapeutiques. Le carcinome adénosquameux semble de pronostic plus défavorable que les CEC (niveau de preuve 2) bien que, à stade égal, le caractère plus péjoratif du CAS par rapport au CEC n'ait pas été démontré.

3 – Traitement

3 – 1 Place de la chirurgie / critères d'opérabilité

La chirurgie est le traitement de référence pour la plupart des auteurs ± radiothérapie post-opératoire. Le traitement chirurgical comporte un curage ganglionnaire systématique. Il semble exister un taux important de récurrences locorégionales après la chirurgie.

3 – 2 Modalités d'irradiation

La radiothérapie adjuvante ne modifierait pas le pronostic (niveau de preuve 4) et il n'y a pas de données sur la radiothérapie exclusive.

3 – 3 Place de la chimiothérapie

Il n'y a pas de données dans la littérature sur l'intérêt de la chimiothérapie dans cette indication.

3 – 4 Stratégies thérapeutiques

La très grande majorité des patients bénéficie d'une chirurgie, qui permet d'affiner le diagnostic histologique, ± une radiothérapie post-opératoire.

En l'état actuel de nos connaissances, il n'est possible que de conseiller une attitude plutôt agressive, chirurgicale suivie d'une éventuelle radiothérapie, car il n'existe aucune donnée sur d'autres modalités thérapeutiques. La place de la chimiothérapie que ce soit d'induction ou concomitante est impossible à préciser.

4 – Modalités de surveillance

La surveillance post-thérapeutique doit être rapprochée car les événements évolutifs sont fréquents. Les métastases viscérales sont le plus souvent pulmonaires (45 %) mais peuvent être hépatiques, rénales, osseuses, voire cutanées.

5 – Perspectives de recherche

Seules des études cas-témoins peuvent faire progresser dans la connaissance de la maladie et comparer les traitements par rapport au CEC.

Le carcinome lympho-épithélial (CLE)

Lymphoepithelial carcinoma

Synonymes : lympho-épithéliome, carcinome indifférencié de type naso-pharyngé, lympho-épithélioma-like, à stroma lymphoïde (Annexe Tableau OMS)

Le CLE est une tumeur épithéliale maligne dont les caractères morphologiques sont ceux du carcinome lympho-épithélial nasopharyngé. Il s'agit d'une lésion extrêmement rare dans les VADS. 80 % des cas sont des hommes. L'âge moyen est de 62 ans. L'exposition aux carcinogènes classiques (tabac et alcool) est moins constante que dans les CEC. L'association avec le virus d'Epstein Barr (EBV) est dans l'ensemble beaucoup plus rarement retrouvée que dans les carcinomes du nasopharynx.

1 – Diagnostic

1 – 1 Bilan locorégional

Le bilan est celui des tumeurs malignes des VADS, il comporte une panendoscopie et un scanner injecté, ± IRM selon la localisation (cavité buccale et oropharynx) (recommandation par accord professionnel).

1 – 2 Diagnostic anatomocytologique

L'aspect macroscopique du CLE est non spécifique et polymorphe. Les caractéristiques histologiques sont identiques à celles du nasopharynx.

1 – 3 Bilan d'extension à distance

Le CLE étant réputé à haut potentiel métastatique notamment dans les localisations laryngées, hypopharyngées et trachéales, une TDM injectée cervico-thoracique et une TEP-FDG, ou un scanner corps entier, semblent indispensables.

2 – Classification et facteurs pronostiques

Le pronostic du CLE dépend de la localisation dans les VADS :

- Des métastases ganglionnaires cervicales sont présentes au diagnostic dans 75 à 88 % des cas et à des métastases à distance dans 25 à 30 % des cas.
- Dans les « VADS basses » (larynx, hypopharynx et trachée), ils semblent associés à un pronostic péjoratif avec 30 % de décès et une médiane de survie au diagnostic de 30 mois (9 à 75 mois).
- Dans l'oropharynx, les résultats sont plus controversés, probablement en raison de séries de très petite taille et d'un recul insuffisant.

3 – Traitement

3 – 1 Place de la chirurgie / critères d'opérabilité

La plupart des cas rapportés dans la littérature ont été traités par chirurgie (laryngectomie totale ou partielle, pharyngectomie, amygdalectomie) avec curage ganglionnaire. Sa place est encore discutée, notamment dans les localisations oropharyngées, étant donné la radiosensibilité du CLE. Lorsque la chirurgie est réalisée en première intention, elle permet le diagnostic histologique de certitude et s'associe pour la plupart des auteurs à une radiothérapie post-opératoire, en raison de la fréquence des adénopathies métastatiques. Elle peut aussi être proposée en seconde intention sur les aires ganglionnaires, en cas d'adénopathie persistante à l'issue d'une irradiation.

3 – 2 Modalités d'irradiation

Tous les auteurs s'accordent à reconnaître la très bonne radiosensibilité du CLE et recommandent cette option thérapeutique en première intention, sur la tumeur primitive, associée ou non à l'irradiation des aires ganglionnaires.

3 – 3 Place de la chimiothérapie

La chimiothérapie constitue une arme reconnue par tous les auteurs, qui l'ont utilisée dans les formes associées à des métastases régionales et à distance. Il ne semble pas qu'il y ait un consensus sur les molécules à utiliser.

3 – 4 Stratégies thérapeutiques

Le nombre limité de cas rapportés dans la littérature ne permet pas d'établir un consensus thérapeutique actuellement.

La radiosensibilité du CLE et la fréquence de la dissémination métastatique incitent la plupart des auteurs à proposer un traitement par radiothérapie de la tumeur primitive et des aires ganglionnaires cervicales. Un curage ganglionnaire pourrait être proposé en cas de persistance d'adénopathies six semaines après la fin de l'irradiation (recommandation par accord professionnel).

En cas de métastase(s) ganglionnaire(s) et/ou de métastases à distance, la plupart des auteurs recommandent une chimiothérapie en association à la radiothérapie (recommandation par accord professionnel).

4 – Modalités de surveillance

Elle doit être rapprochée, car l'évolution est difficile à prévoir tant au niveau locorégional que surtout à distance, le risque d'apparition de métastases étant élevé.

5 – Perspectives de recherche

- En raison des petites cohortes de cas rapportés pour les VADS, il faut favoriser les études multicentriques épidémiologiques, moléculaires et pronostiques propres à cette entité dans cette localisation.
- Il faut préciser le rôle de l'EBV, recherche d'autres facteurs favorisants (virus, environnement).
- Il faudrait définir la place de la chirurgie dans la prise en charge de ces patients étant donné la radio chimiosensibilité et le risque d'évolution métastatique.

Le carcinome à cellules géantes (CCG)

Giant cell carcinoma

Synonymes : carcinome à grandes cellules, carcinome pléomorphe, carcinome indifférencié, carcinome anaplasique (Annexe Tableau OMS)

Le carcinome à cellules géantes est une tumeur épithéliale maligne de haut grade, actuellement admis comme une entité à part entière. Le CCG est considéré comme l'équivalent pour les VADS du carcinome pléomorphe pulmonaire. Il s'agit d'une lésion extrêmement rare dans les VADS, dont la survenue n'a été jusqu'ici rapportée qu'au niveau du larynx (moins de 10 cas). Tous les cas rapportés concernent des hommes, d'âge compris entre 50 et 65 ans. L'exposition aux carcinogènes classiques (tabac et alcool) est la règle.

1 – Diagnostic

1 – 1 Bilan locorégional

Le bilan comporte une panendoscopie et un TDM cervico-thoracique.

1 – 2 Diagnostic anatomopathologique

Le carcinome à cellules géantes se caractérise par une prolifération indifférenciée composée de nombreuses cellules géantes parfois multinucléées.

1 – 3 Bilan d'extension à distance

Le carcinome à cellules géantes est réputé à haut potentiel métastatique : il faut donc réaliser une TDM injectée cervico-thoracique et abdominale et, dans l'idéal, réaliser une TEP-FDG.

2 – Classification et facteurs pronostiques

À l'image de leur homologue pulmonaire, les carcinomes à cellules géantes du larynx sont associés à un pronostic péjoratif.

3 - Traitement

3 – 1 Place de la chirurgie / critères d'opérabilité

Là encore, à l'image des carcinomes pléomorphes pulmonaires et dans les rares cas rapportés dans la littérature au niveau du larynx, la chirurgie de la tumeur primitive semble le seul traitement à visée curative et doit être associé à celui des aires ganglionnaires.

3 – 2 Modalités d'irradiation

La radiothérapie post-opératoire semble recommandée quel que soit le statut des autres critères histopronostiques. Elle semble en revanche inefficace en première intention.

3 – 3 Place de la chimiothérapie

Le carcinome à cellules géantes du larynx n'est pas sensible à la chimiothérapie.

4 – Modalités de surveillance

Elle doit être très rapprochée, car l'évolution est imprévisible tant au niveau locorégional qu'à distance, le risque d'apparition de métastases étant très élevé. Toutefois, on manque de données dans la littérature pour préciser les modalités et le rythme de la surveillance.

Sarcomes

Introduction

Cette recommandation a pour but de traiter les spécificités que présentent les sarcomes de la Tête et du Cou. Elle n'a pas pour but de se substituer aux recommandations existantes sur le sarcome (Standards Options Recommandations) qui sont complémentaires.

1 – Diagnostic

Le diagnostic de sarcome repose sur l'examen anatomopathologique. Une imagerie préalable peut orienter le diagnostic et guider la biopsie. La réalisation de la biopsie s'intègre dans la stratégie thérapeutique globale et sera au mieux réalisée par l'équipe pluridisciplinaire qui prendra le patient en charge. Le standard en ce qui concerne les sarcomes de la tête et du cou est de réaliser cette biopsie sous anesthésie générale. Des prélèvements représentatifs et quantitativement suffisants sont en effet nécessaires pour affirmer le diagnostic, éliminer les nombreux diagnostics différentiels et déterminer le grade. Un fragment tumoral doit être systématiquement congelé afin de permettre les études de biologie moléculaire diagnostiques et de recherche (tumorothèque). Le diagnostic, la classification et la détermination du grade d'un sarcome sont difficiles et doivent être réalisés par une équipe de pathologistes expérimentée à la fois dans le domaine de l'ORL et de la pathologie sarcomateuse.

2 – Bilan

Le bilan local comprend un scanner et une IRM. Un scanner thoracique doit être systématiquement réalisé dans le cadre du bilan d'extension. Certaines histologies (en particulier : rhabdomyosarcomes, sarcome d'Ewing) peuvent nécessiter un bilan plus complet. La place du TEP-FDG dans le bilan d'extension est en cours d'évaluation.

3 – Traitement

Le traitement doit être réalisé dans un centre spécialisé par une équipe pluridisciplinaire.

3 – 1 Patients opérables d'emblée non métastatiques

Le traitement standard des sarcomes de la tête et du cou de l'adulte est la chirurgie large. La qualité de la résection est le facteur pronostique majeur du contrôle local et de la survie sans maladie (recommandation de grade A). Une marge de 2 cm est recommandée et la chirurgie de réduction tumorale est à proscrire. Les techniques de reconstruction élaborée, notamment l'utilisation des lambeaux libres, permettent actuellement d'envisager des chirurgies très étendues lors des traitements des sarcomes du massif facial et de la cavité orale. En cas d'exérèse insuffisante, il faut en priorité discuter une reprise chirurgicale.

Le traitement des aires ganglionnaire n'est pas un standard et n'est réalisé qu'en présence d'adénopathies décelables en pré-opératoire ou de principe dans le rhabdomyosarcome.

La radiothérapie post-opératoire est un standard dans les sarcomes des tissus mous de haut grade et pour les tumeurs de plus de 5 cm de diamètre. Elle est également proposée dans les sarcomes de bas grade ou grade intermédiaire en résection insuffisante (R1, R2) ne pouvant pas faire l'objet d'une reprise chirurgicale (recommandation de grade C). La radiothérapie post-opératoire n'est pas un standard dans les chondrosarcomes de grade 1 et 2 quand la chirurgie a été satisfaisante (recommandation de grade C). La radiothérapie post-opératoire est recommandée dans les ostéosarcomes de la tête et du cou si l'on n'a pas la certitude que toutes les marges de résection ont été au moins de 2 cm (recommandation par accord professionnel).

La chimiothérapie (néoadjuvante ou adjuvante) n'est pas un standard dans les sarcomes de la tête et du cou en dehors de certaines histologies : rhabdomyosarcome,

sarcome d'Ewing (recommandation de grade B), ostéosarcome (recommandation de grade C). Elle doit, de préférence, être réalisée dans le cadre d'essais thérapeutiques.

3 – 2 Patients non opérables d'emblée non métastatiques

Lorsqu'une exérèse tumorale large n'est pas envisageable d'emblée, un traitement néoadjuvant doit être discuté, dont le but est de permettre tout de même le traitement chirurgical. Les alternatives sont une chimiothérapie ou une radiothérapie pré-opératoire. L'indication de ces deux thérapeutiques est fonction de l'histologie (tumeur radio ou chimiosensible), de l'état général et des comorbidités.

L'opérabilité doit être rediscutée à l'issue de l'un ou l'autre de ces traitements afin de pouvoir proposer une chirurgie si la régression a été suffisante.

La radiothérapie exclusive doit être réservée aux patients qui restent inopérables après traitement néoadjuvant ou aux patients qui refusent la chirurgie (recommandation de grade A).

3 – 3 Patients métastatiques

Des protocoles de chimiothérapie doivent être proposés en fonction de l'histologie, si possible dans le cadre d'essais thérapeutiques.

Le traitement chirurgical de la (des) métastase(s) doit être systématiquement discuté en fonction du contexte (recommandation de grade C).

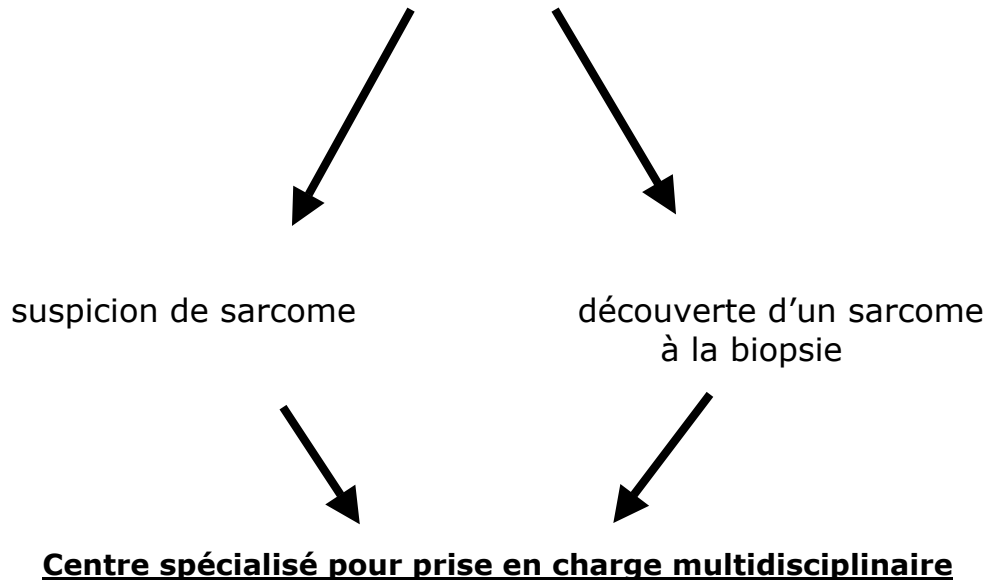
4 – Surveillance

La surveillance est réalisée tous les trois ou six mois en fonction de l'histologie et du grade. Elle est au moins semestrielle jusqu'à cinq ans minimum. Cette surveillance est clinique et radiologique : TDM ou IRM pour la surveillance locale, TDM thoracique dont la fréquence est fonction du grade histologique du sarcome.

Localisation tête et cou

Examen clinique – Laryngoscopie directe

TDM et IRM



Biopsie sous AG

Standard :

- Microscopie
- Immunohistochimie
- Congélation
- Double lecture

Options :

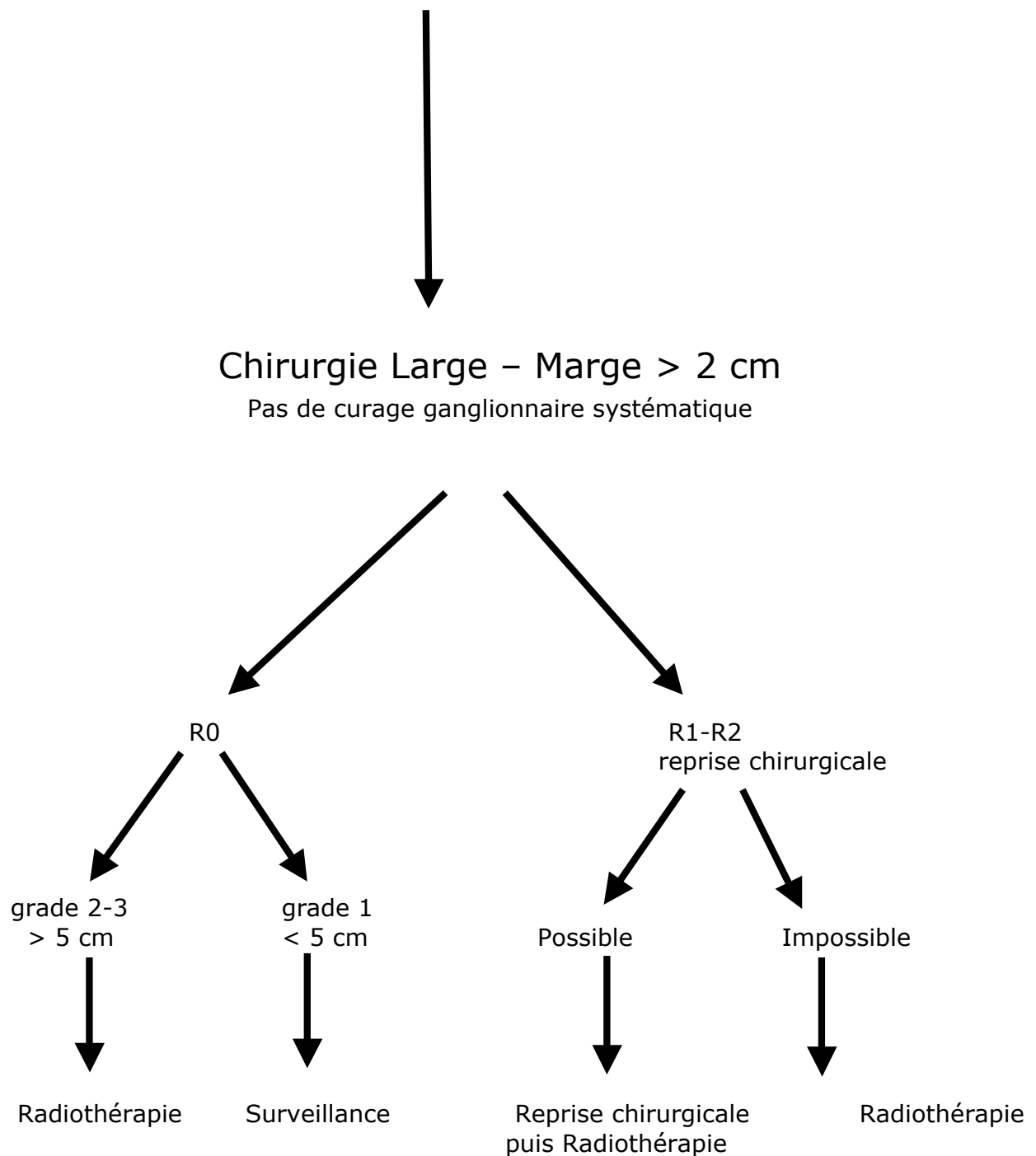
- Biologie moléculaire
- Microscopie électronique

Bilan

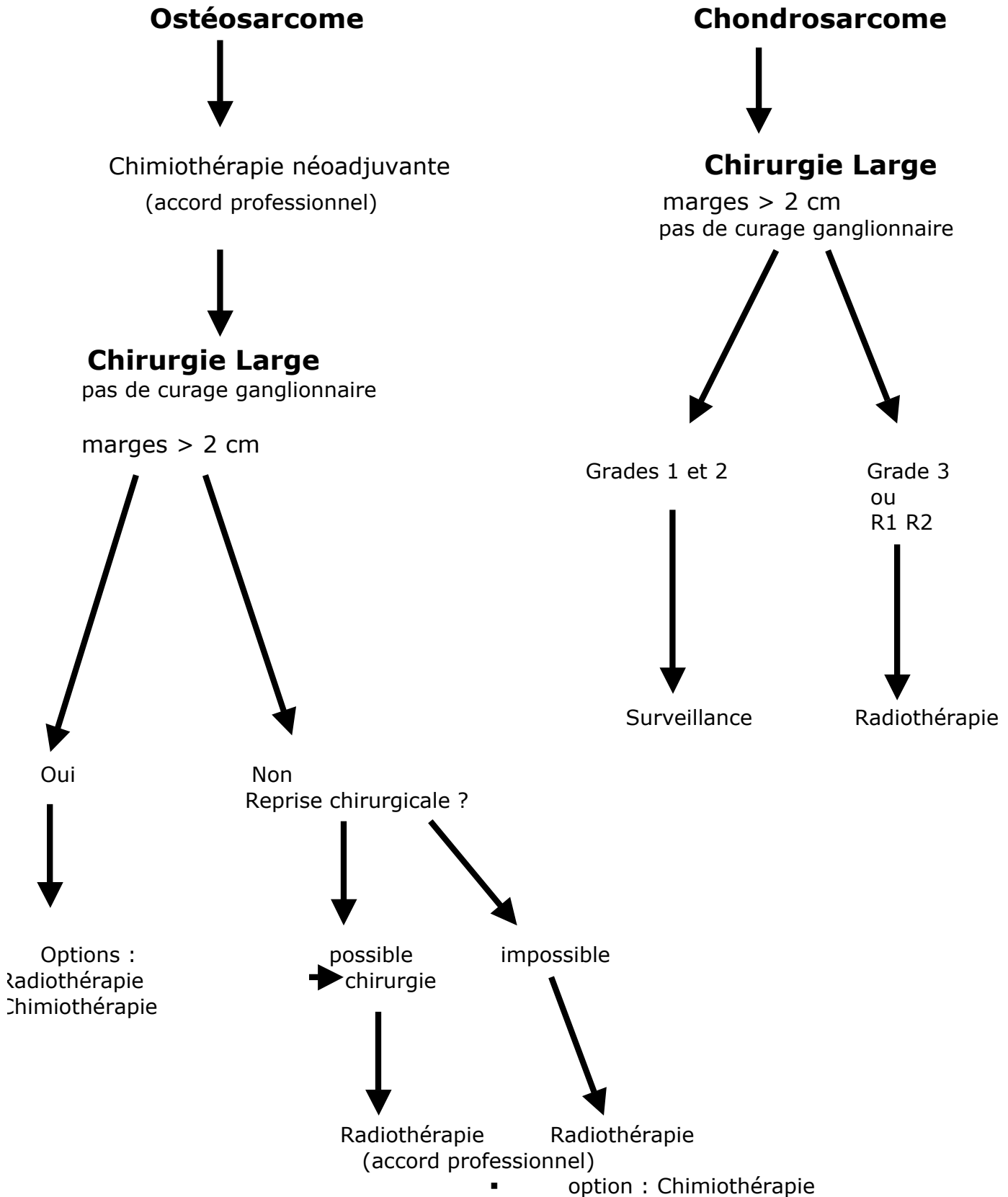
- TDM et IRM
- Scanner thoracique
- Autres en fonction du type histologique

Sarcomes des tissus mous de la tête et du cou
opérables d'emblée non métastatiques

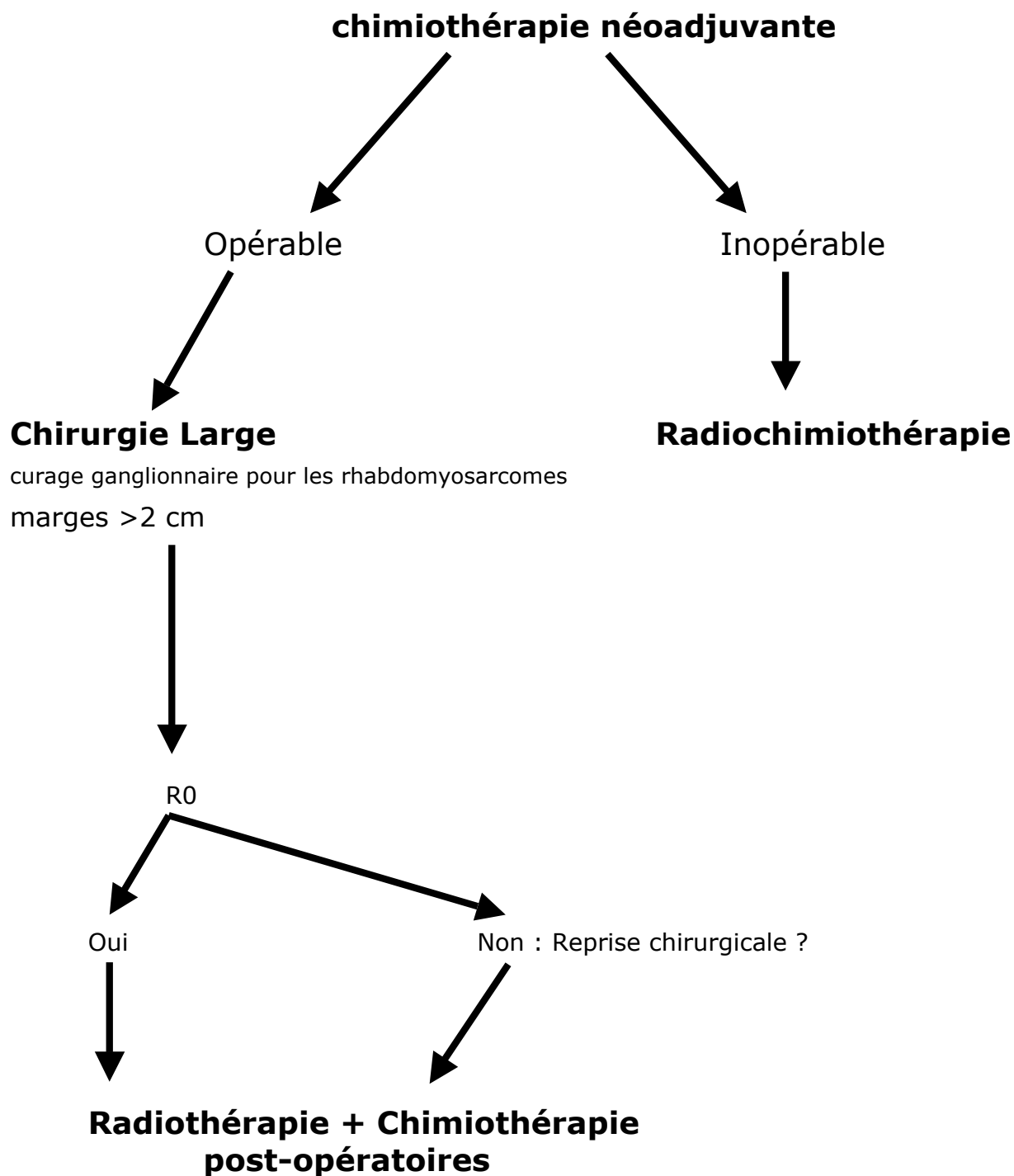
(rhabdomyosarcome exclu)



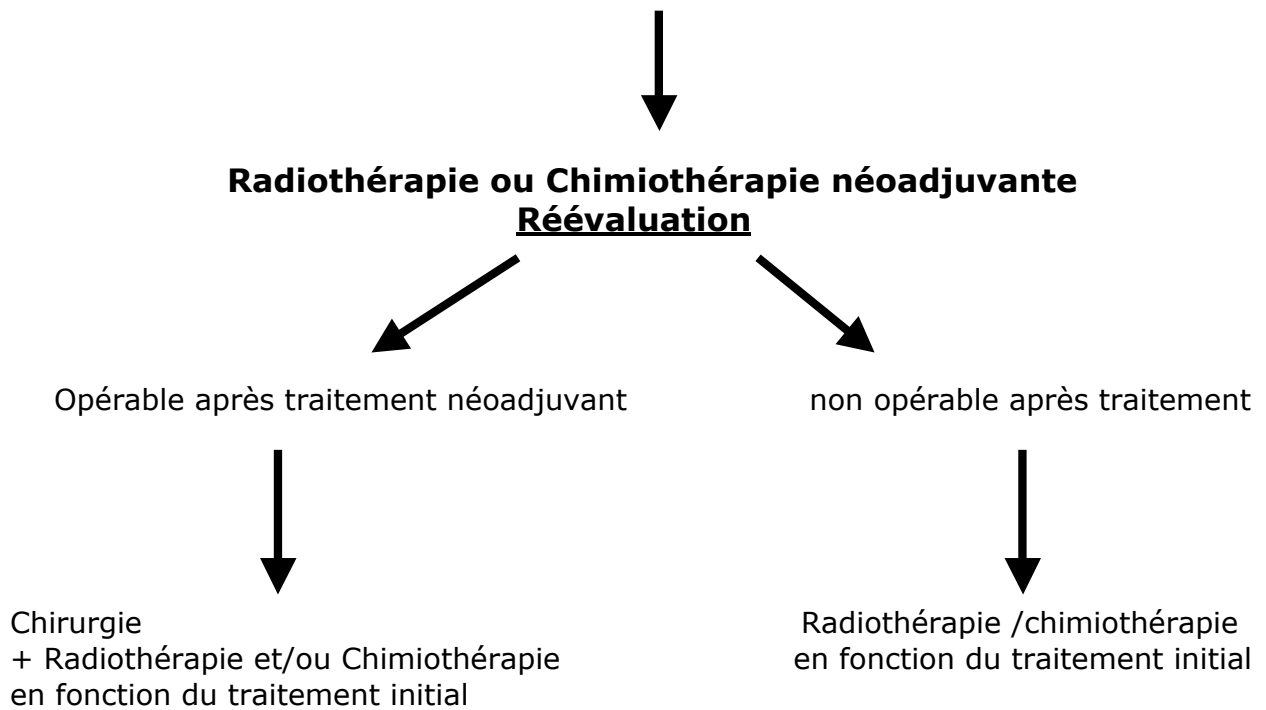
Sarcomes osseux et cartilagineux de la tête et du cou de l'adulte



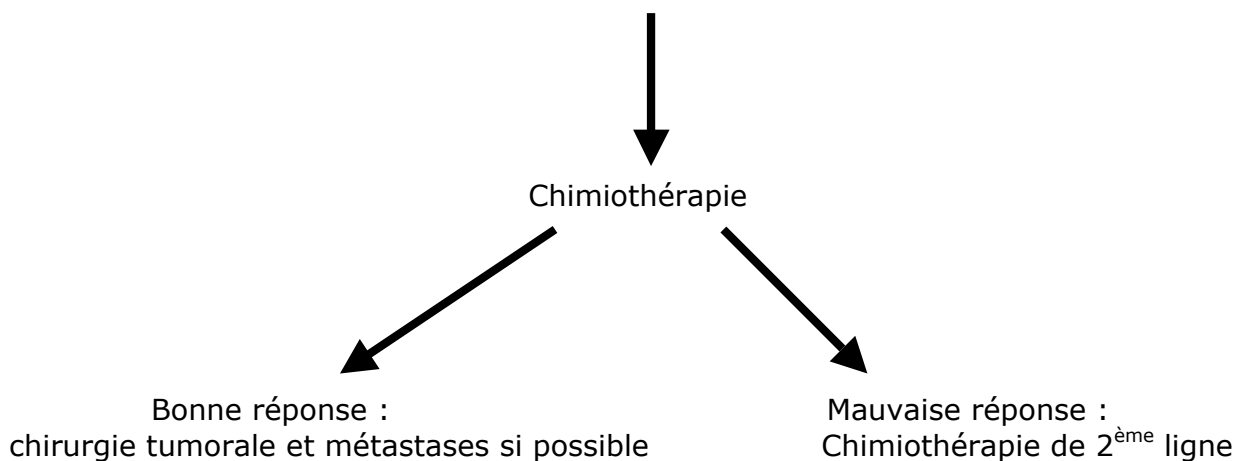
Rhabdomyosarcome et sarcome d'Ewing de la tête et du cou de l'adulte



STM non opérables d'emblée – Non métastatiques



Métastatiques



Tumeurs odontogéniques

Introduction

Le rationnel est de niveau 4. Les recommandations sont de grade C. Ces tumeurs ont un pronostic essentiellement local et la stratégie thérapeutique centrée par la résection chirurgicale.

1 – Epidémiologie, étiologie, présentation clinique, diagnostic positif

Elles surviennent soit de novo, soit par dégénérescence d'une tumeur odontogénique bénigne connue ou passée inaperçue.

Il n'y a pas de signe spécifique ni clinique ni radiologique. Le diagnostic positif est histologique.

2 – Bilan

2 – 1 Bilan d'extension local

TDM cervico-faciale injectée, en fenêtre osseuse et parenchymateuse et avec reconstruction associée à une IRM du massif facial.

2 – 2 Bilan d'extension général

TDM thoracique systématique.

Les autres examens sont réalisés en fonction des signes d'appel clinique.

Dans le cas particulier des CIOP (carcinomes intra-osseux primitifs), le groupe de travail recommande la TEP TDM au 18FDG. Celle-ci permet à la fois de rechercher une éventuelle tumeur primitive et à la fois de rechercher de métastase.

Dans le cas particulier des carcinomes à cellules claires et dans le cas où l'analyse histologique n'a pas permis de statuer sur l'origine odontogénique, le groupe de travail propose un bilan à la recherche d'une tumeur primitive (rénale, mélanocytaire et salivaire). Le scanner thoraco-abdomino-pelvien peut alors être discuté.

3 – Traitement

Du fait de la rareté de ces tumeurs, il n'existe aucun consensus pour leur traitement. Le pronostic de ces tumeurs est essentiellement local et le groupe de travail recommande un traitement par **résection chirurgicale large**. Le principe est carcinologique avec objectif d'obtention de marges négatives et résection en monobloc si possible.

En cas de résection histologiquement incomplète, une reprise chirurgicale doit être favorisée dans la mesure où la zone de résection incomplète est clairement identifiée et la reprise chirurgicale possible.

Le bilan de résécabilité et d'opérabilité est donc capital. La place centrale qu'occupe le traitement chirurgical avec résections importantes aux conséquences fonctionnelles potentiellement graves justifie pour le groupe de travail que les patients soient adressés à des équipes rompues aux différentes techniques de reconstructions maxillo-faciales complexes (lambeaux libres, réhabilitation prothétiques...).

Le traitement des aires ganglionnaires n'est pas systématique en cas de patient N0. Un évidement doit être réalisé en cas d'adénopathie clinique ou radiologique.

En cas de résection complète, il n'y a pas d'indication de radiothérapie post-opératoire. Elle ne peut pas être systématique.

En cas de tumeur inextirpable ou de patient non opérable, la **radiothérapie** seule est préconisée.

La place de la chimiothérapie est limitée. Elle n'est réservée qu'aux situations multimétastatiques et aux situations palliatives.

Le traitement des récurrences est basé sur le même principe. L'évaluation de la résectabilité de la tumeur est le centre de la stratégie. Une résection complète doit être impérativement favorisée.

Pour le **cas particulier des carcinomes intra-osseux primitifs** (carcinomes épidermoïdes), le groupe de travail propose une prise en charge similaire à celle des carcinomes épidermoïdes de la cavité orale.

4 – Surveillance

Les récurrences sont principalement locales. Les métastases peuvent être très tardives. La surveillance est essentiellement clinique et radiologique locale et pulmonaire.

Le groupe de travail propose :

Un examen clinique tous les trois mois la première année, les trois mois la seconde, les cinq mois la troisième année puis tous les six mois.

Sur le plan radiologique, un panoramique peut être réalisé en post-opératoire en référence puis tous les six mois pendant deux ans puis tous les ans ainsi qu'une radiographie pulmonaire tous les ans.

Les autres examens sont guidés par les signes d'appels cliniques.

ANNEXES

Tableau OMS

Dénomination internationale selon l'Organisation Mondiale de la Santé

Référence : Barnes L, Eveson J, Reichart P, Sidransky D. World Health Organization classification of tumors, pathology and genetics of head and neck tumors. Lyon: IARC Press, 2005

ABRÉVIATIONS

CAS	Carcinome adénoquameux
CE	Carcinome épidermoïde
CEA	Carcinome épidermoïde acantholytique
CEB	Carcinome épidermoïde basaloïde (<i>BSCC = Basaloïd Squamous Cell Carcinoma</i>)
CEC	Carcinome épidermoïde « commun »
CEP	Carcinome épidermoïde papillaire
CIOP	Carcinome intra-osseux primitif
CC	Carcinome cuniculatum
CCG	Carcinome à cellules géantes
CF	Carcinome à cellules fusiformes
CHP	Critère histopronostique
CLE	Carcinome lympho-épithélial
CPC	Cancer à petites cellules
CT	Chimiothérapie
CT-CR	Chimioradiothérapie
CV	Carcinome verruqueux
CPT11	Irinocétan hydrochloride
HPV	<i>Human Papilloma Virus</i> (Papilloma virus humain)
IRM	Imagerie par résonance magnétique
mIBG	méta-iodobenzylguanidine
OMS	Organisation Mondiale de la Santé (<i>WHO = World Health Organization</i>)
RTE	Radiothérapie
TDM	Tomodensitométrie (synonyme = scanner)
TEP-FDG	Tomographie par émission de positons après injection de F-Fluoro-2-Déoxy-Glucose (synonyme = TEP-scan) (<i>PETscan = positon emission tomography</i>)
VADS	Voies aérodigestives supérieures